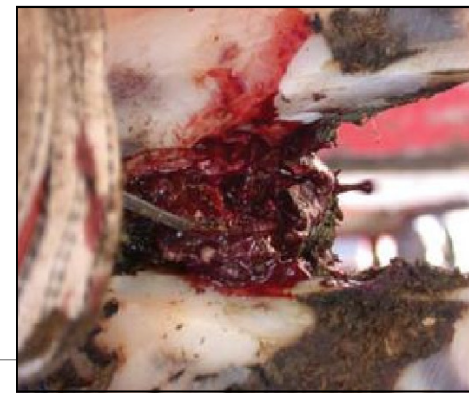
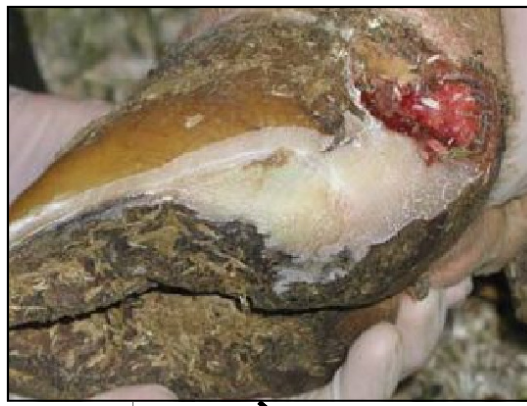
### Заболевание Белой Линии

- Инфекция в мягкой «области белой линии»
- Вызывает опухоль, обычно на пятке только одного копыта
- Может переходить на суставы и сухожилия

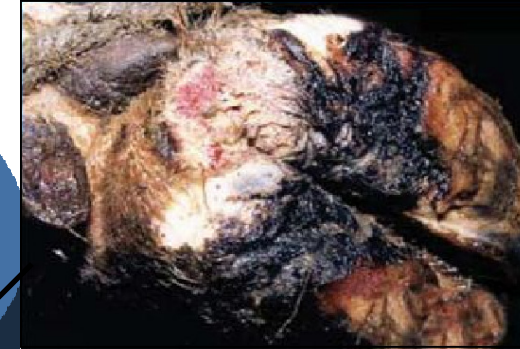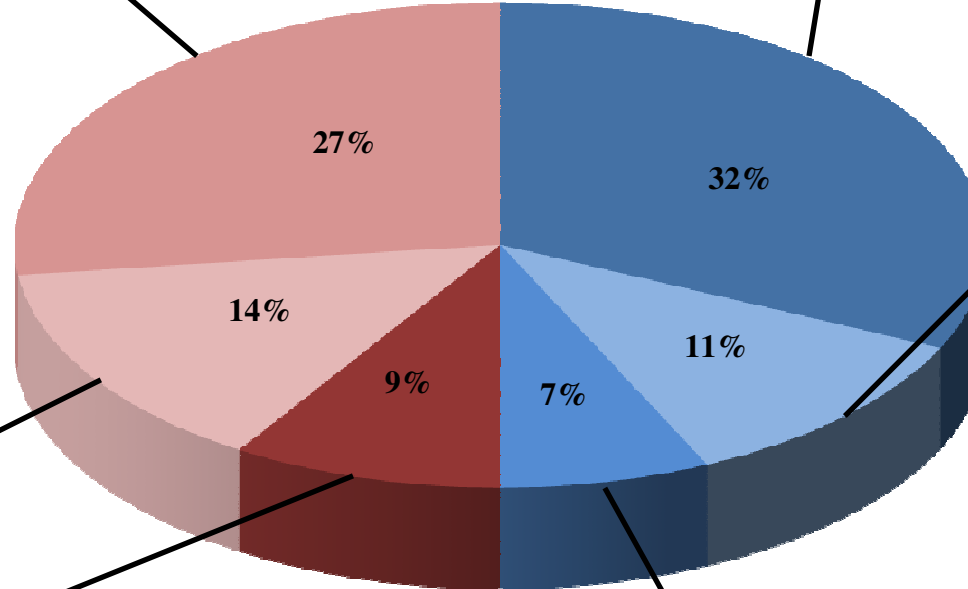


### Копытная Гниль

- Болезненная инфекция межкопытцевой кожи
- Часто встречается при несоответствующем содержании животных (сырость, грязь)
- Опухоль всего копыта и отделение копытца
- Неприятный запах, высокая температура
- Лечение антибиотиками
- *Контроль* : чистые условия содержания и регулярное использование надлежащих копытных ванн

### Ламинит

- Болезненное воспаление копыта
- Некачественный рацион
- Поврежденные кровеносные сосуды копытца
- Может приводить к образованию язв, заболеванию белой линии и эрозии пятки

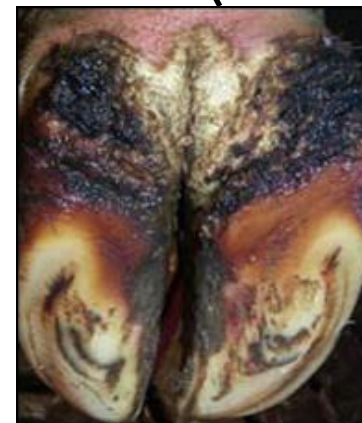
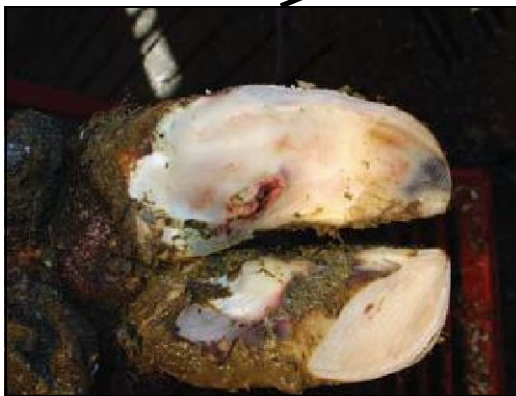
### Копытцевый дерматит

- Болезненные поражения пятки
- Возбудителем является бактерия семейства Тетрапета
- Встречается при несоответствующем содержании животных (сырость, грязь)
- Межкопытцевый дерматит - Межкопытцевые поражения
- Лечение антибиотиками, наружно
- *Контроль* : чистые условия содержания и регулярное использование надлежащих копытных ванн

### Язва Подошвы

- Болезненная ранка на внутренней стороне заднего копытца
- Часто обнаруживается во время обрезки копыт
- Вызывается воздействием абразивных поверхностей на копыта и отсутствием надлежащей обрезки копыт
- Приклеивается специальный блок на пораженное копыто для уменьшения давления



### Эрозия Пятки

- Заднее утолщение пятки приобретает мелкие неровности и ямки
- Исчезает амортизирующая способность и устойчивость
- Распространяется через жидкий навоз, ламинит и дерматит
- Может усугубляться резкий наклон поверхности подошвы
- *Контроль* : чистые условия содержания, регулярное использование надлежащих копытных ванн и своевременная обрезка копыт