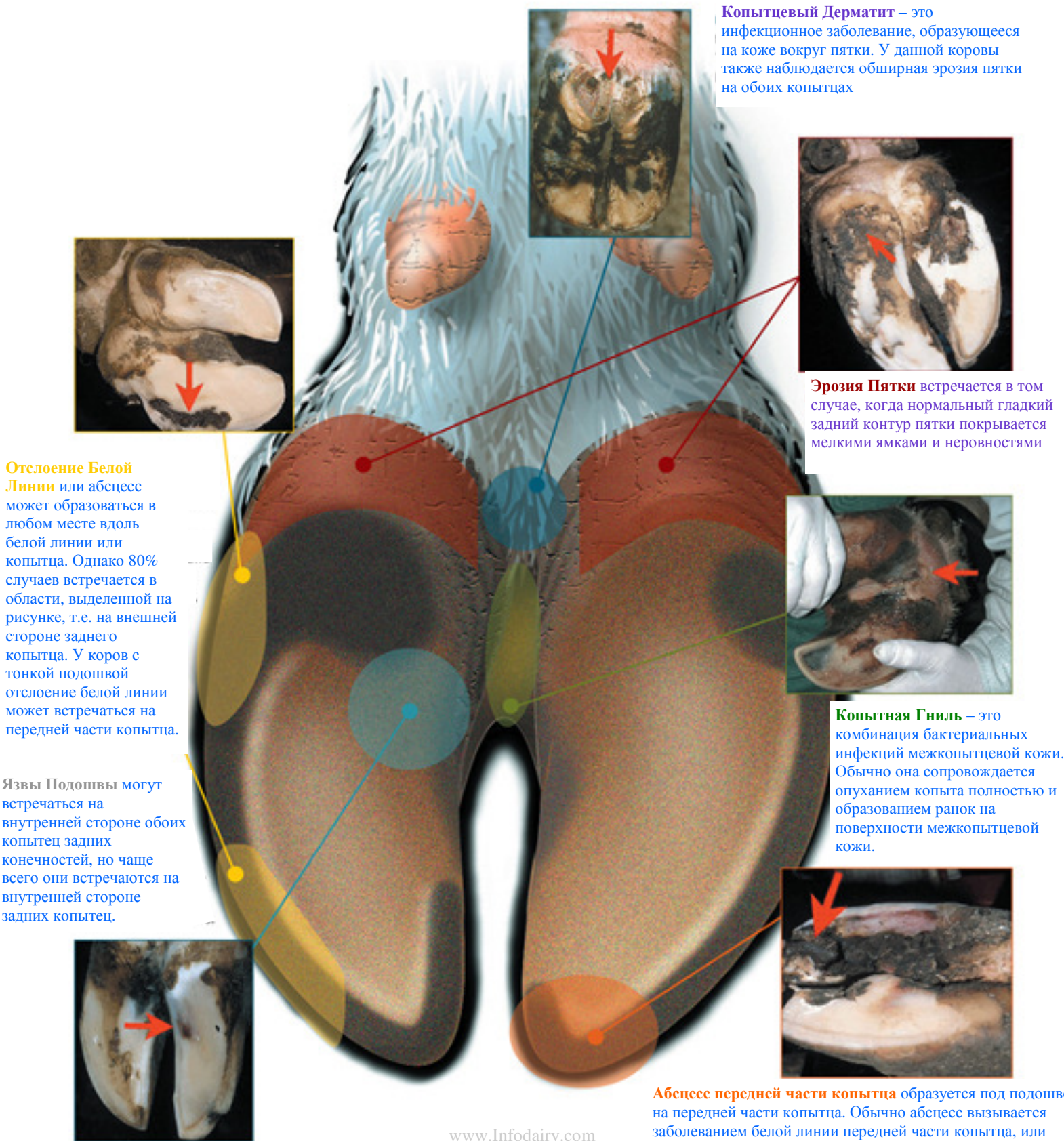


Руководство по Дигностике Заболеваний Копыт

Настоящая диаграмма демонстрирует основные проблемные зоны на копыте и фотографии заболеваний.

Фотограф Ян Шир, Университет штата Флорида
Иллюстрации выполнены компанией «Он Дро Графикс»



Копытцевый Дерматит – это инфекционное заболевание, образующееся на коже вокруг пятки. У данной коровы также наблюдается обширная эрозия пятки на обоих копытках

Эрозия Пятки встречается в том случае, когда нормальный гладкий задний контур пятки покрывается мелкими ямками и неровностями

Отслоение Белой Линии или абсцесс может образоваться в любом месте вдоль белой линии или копытка. Однако 80% случаев встречается в области, выделенной на рисунке, т.е. на внешней стороне заднего копытка. У коров с тонкой подошвой отслоение белой линии может встречаться на передней части копытка.

Язвы Подошвы могут встречаться на внутренней стороне обоих копытец задних конечностей, но чаще всего они встречаются на внутренней стороне задних копытец.

Копытная Гниль – это комбинация бактериальных инфекций межкопытцевой кожи. Обычно она сопровождается опуханием копыта полностью и образованием ранок на поверхности межкопытцевой кожи.

Абсцесс передней части копытка образуется под подошвой на передней части копытка. Обычно абсцесс вызывается заболеванием белой линии передней части копытка, или является последствием язвы передней части копытка.