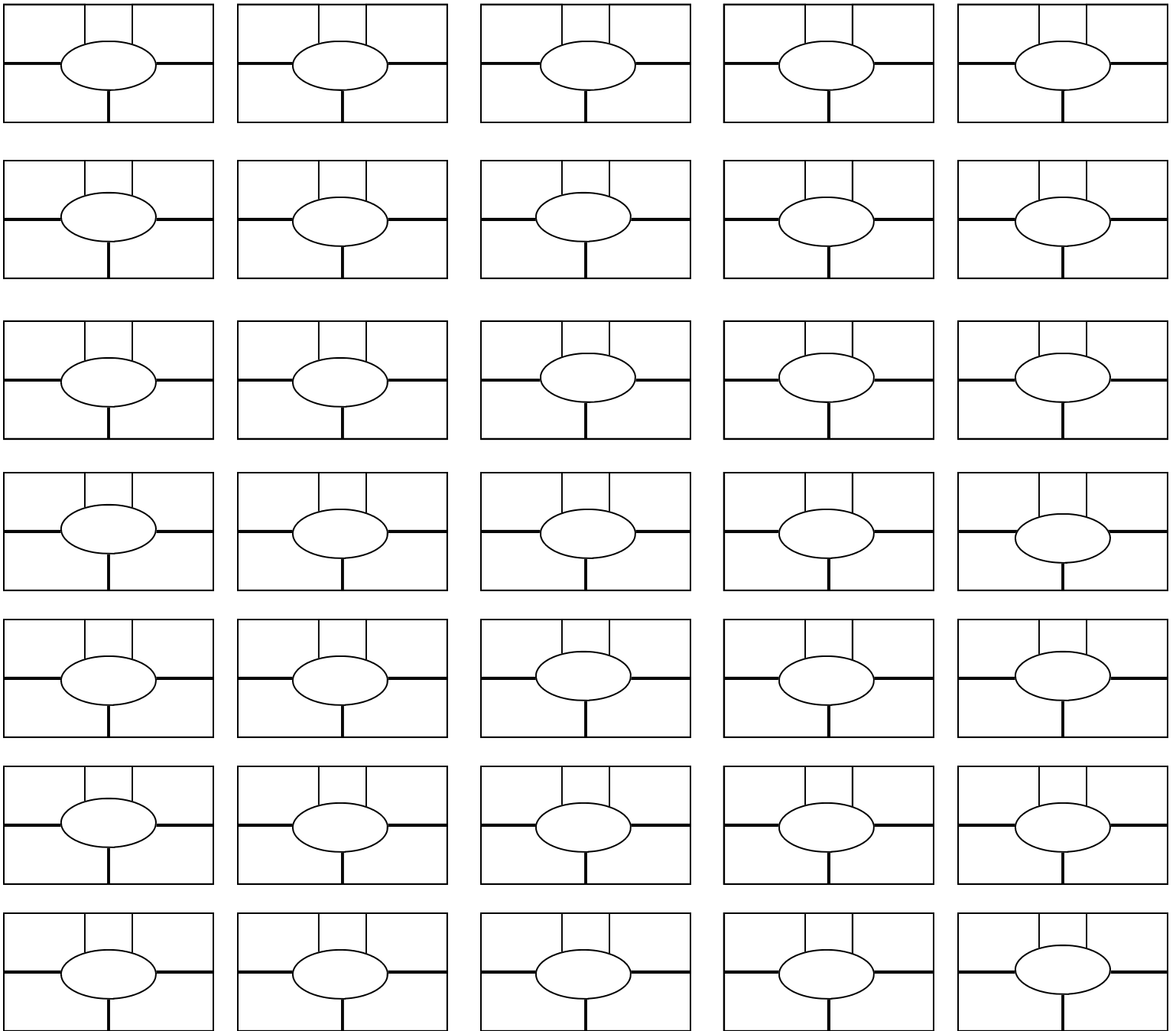


Дата : \_\_\_\_\_

Организация: \_\_\_\_\_

Фамилия И.О. : \_\_\_\_\_



### Диагноз

- |  |  |
|--|--|
| <b>A</b> = Абсцесс (белая линия)                   | <b>P</b> = Флегмона (Копытная гниль)                   |
| <b>B</b> = Гематома (гематома белой линии)         | <b>R</b> = Скручивание P3 (спиралевидное копытце)      |
| <b>C</b> = Мозоль (гиперплазия межкопытцевой щели) | <b>S</b> = Разрушение подошвы (язва пятки)             |
| <b>D</b> = Дерматит (пяточная бородавка)           | <b>T</b> = Язва пальца                                 |
| <b>E</b> = Эрозия пятки (роговая структура пятки)  | <b>U</b> = Язва (подошва)                              |
| <b>F</b> = Фиссура (белая линия)                   | <b>V</b> = Вертикальная фиссура стенки (сэндкрэк)      |
| <b>G</b> = Копытцевый сепсис                       | <b>Y</b> = Горизонтальная фиссура                      |
| <b>H</b> = Кровоизлияние (подошва)                 | <b>Z</b> = Износ подошвы                               |
| <b>I</b> = дисбаланс                               | <b>X</b> = хромая <b>K</b> = каблук <b>O</b> = повязка |

### Тяжесть

1 = Легкое      2 = Среднее      3 = Тяжелое

